# Distracción Alveolar Histogénica: Estado actual y caso clínico.

*Beca de Formación Continuada al Mejor Trabajo de Revisión Bibliográfica.*

**Dra. Rosa Acevedo Ocaña**
Licenciada en Odontología (UCM)

**Dra. Blanca Guisado Moya**
Profesora Titular de Cirugía Bucal del Departamento de Medicina y Cirugía Bucofacial (UCM).
Co-directora del master de I.O.I. de la U.C.M.

RESUMEN:
*La distracción alveolar vertical fue inicialmente descrita por Chin y Toth en 1996, demostrándose en diferentes estudios que esta técnica es una alternativa a los métodos tradicionales utilizados para el aumento óseo vertical en la corrección de defectos óseos alveolares congénitos o adquiridos.*
*Se realizó una revisión de los resultados con distracción alveolar publicados en los últimos 5 años, así como la valoración de algunos diseños de distractor alveolar, observándose resultados alentadores, pudiendo considerarse como una alternativa terapéutica a la clásica regeneración ósea guiada o los injertos óseos.*

PALABRAS CLAVE:
*Distracción ósea alveolar, osteodistracción, distracción vertical.*

## Alveolar distraction Histogenesis: Actual moment and clinical case.

ABSTRACT:
*Alveolar distraction described at first instance by Chin and Toth in 1996, became an alternative to traditional methods used for vertical bone augmentation in the congenital or adquired alveolar bone defects correction.*
*A review of the results using alveolar distraction published in the last 5-years was made, as well as an valuation of some of the alveolar distractor desings. Encouraging results are observed, becaming an alternative to the classic guided bone regeneration or bone grafts.*

KEY WORDS:
*Alveolar bone distraction, osteodistraction, Vertical distraction.*

***Correspondencia:***
*Dra. Rosa Acevedo Ocaña.*
*Facultad de Odontología UCM.*
*Plaza Ramón y Cajal s/n. 28040 Madrid.*
*Rosa_acevedo_@hotmail.com*

## 1. INTRODUCCIÓN

A pesar del incremento de las medidas preventivas y el avance de los tratamientos conservadores, la realidad es que la extracción dentaria sigue siendo una práctica habitual, por lo que la solución protésica sobre implantes para la restauración morfológica y funcional de los maxilares en situaciones de hueso alveolar suficiente se ha convertido en una opción terapéutica perfectamente documentada.[1]

Cuando se está planificando un tratamiento protésico, ya sea con prótesis convencional o implantosoportada, si el grado de reabsorción ósea es muy acusado y la cantidad de hueso es crítica en los diferentes sectores es necesario recurrir a técnicas de aumento de la cresta ósea residual alveolar, como puede ser la distracción alveolar histogénica.[2, 3, 4]

Los objetivos de esta revisión bibliográfica fueron, en primer lugar, revisar el método de distracción alveolar desarrollando las técnicas utilizadas actualmente, así como describir y discutir los distractores óseos que existen y en último lugar valorar los resultados de la osteogénesis de distracción, como alternativa válida a las técnicas convencionales en pacientes que precisan un aumento óseo para la inserción de implantes.

**CONCEPTO.**

La osteogénesis por distracción es la creación de hueso neoformado y de tejidos blandos adyacentes tras el desplazamiento gradual y controlado de un fragmento óseo obtenido mediante osteotomía quirúrgica. Es un proceso biológico mediante el cual se forma tejido óseo entre dos fragmentos de hueso que son separados gradualmente sin interrumpir el aporte sanguíneo. El nuevo tejido solamente se origina bajo una serie de condiciones que no alteren los fenómenos fisiológicos que ocurren entre los fragmentos. Esta histogénesis activa no ocurre únicamente en el hueso, sino también en tejido cutáneo, muscular, vascular y nervioso periférico.[5]

**ANTECEDENTES HISTÓRICOS.**

La osteodistracción fue descrita por Codvilla en 1905 para el alargamiento de las extremidades inferiores y retomada por Ilizarov, quien es considerado como el padre de la moderna técnica de distracción osteogénica. Su gran contribución consiste en que tras haber ensayado multitud de modelos experimentales determinó las circunstancias bajo las cuales se obtiene éxito y en el descubrimiento de dos fenómenos fisiológicos nuevos conocidos como principios de Ilizarov:

1. La tracción gradual crea un estrés que puede estimular o mantener la regeneración de los tejidos vivos.
2. La forma y volumen de huesos y articulaciones depende de una interacción entre la carga mecánica y el aporte sanguíneo.

Describió con claridad los mecanismos biológicos, los aspectos histológicos, las diferentes etapas de la técnica quirúrgica y las posibilidades clínicas de aplicar estos conocimientos a la ortodoncia.[5]

Tras numerosos estudios preliminares (Synder et al 1973; Michieli et al., 1976; Ilizarov, 1989), la osteogénesis de distracción se ha utilizado desde 1990 en cirugía maxilofacial, con una amplia experiencia en animales y pruebas clínicas.[6] Guerrero en 1990, fue quien preconizó las técnicas de distracción intrabucal y más tarde Chin y Toth, en 1996, su aplicación sobre los procesos alveolares atróficos.

**BASES HISTOFISIOLÓGICAS.**

La aplicación lenta de una fuerza de distracción al hueso y los tejidos blandos que le rodean, representan una forma exclusiva de cicatrización ósea.[5] Karp y Cols en 1982 describieron cuatro estadíos histológicos de desarrollo en la zona expandida por la distracción:

1. Zona de tejido fibroso: se localiza en el centro, en esta zona se puede constatar la organización de las fibras colágenas, orientadas longitudinalmente en el sentido de la distracción. Se detectan precursores mesenquimatosos indiferenciados y fibroblastos.
2. Zona de transición o de formación de tejido óseo temprano: con osteoblastos que derivan de las células mesenquimatosas indiferenciadas.
3. Zona de remodelación ósea: con osteoclastos y zonas de reabsorción y aposición ósea. Se pueden observar las espículas de hueso con osteoclastos.
4. Zona de hueso maduro: con hueso compacto cortical, hueso maduro.

Ilizarov afirma que la calidad y cantidad de hueso nuevo formado depende de una serie de factores biomecánicos y biológicos.[7]

1. Edad.
2. Estabilidad de la fijación de los fragmentos
3. Grado de preservación de los tejidos en el momento de la osteotomía.
4. Adecuado aporte vascular y preservación del periostio.
5. Adecuada duración del período de latencia.
6. Velocidad, frecuencia y dirección adecuada de la distracción.
7. Estabilidad del distractor pero no rigidez.
8. Suficiente tiempo para la consolidación y remodelación del hueso nuevo

## 2. EFECTOS DE LA DISTRACCIÓN SOBRE LOS TEJIDOS IMPLICADOS

### 2.1. A NIVEL DE LOS DIENTES Y EL PERIODONTO.

Se han observado histológicamente cambios regenerativos y neohistogénesis en la encía,[8] y se ha demostrado que esta técnica permite elongar la encía adherida.[9] Además del aumento de los tejidos blandos, estudios recientes, han demostrado la capacidad para regenerar el ligamento periodontal,[9] así como un pequeño, pero estadísticamente significativo aumento del cemento radicular con distracción osteogénica.[10] Se ha observado que los dientes en desarrollo pueden erupcionar y la formación de su raíz puede continuar en el área distraída, a pesar de que en la cirugía se hayan podido dañar los gérmenes dentarios.[11]

### 2.2. A NIVEL DEL TEJIDO NERVIOSO.

Mientras que los estudios realizados por Ilizarov muestran que los axones neuronales elongados recuperan la membrana mielínica completa en 3 semanas, otros estudios muestran evidencia histológica de desmielinización e inflamación axonal en el 9-15% de las fibras.[12] Todas las fibras

recobran su apariencia normal 60 días después de terminar la distracción. La mayoría de los autores no encontraron alteración histológica en las fibras nerviosas, de forma que el paquete neurovascular alveolar puede ser alargado suavemente, siendo poco frecuente que aparezca una disfunción neurosensorial.[9, 13]

### 2.3. A Nivel Muscular.

La literatura muestra resultados controvertidos sobre el efecto de la distracción en los músculos. Algunos estudios muestran hipertrofia y aumento de las organelas intracelulares de los miocitos, formación del nuevo tejido muscular y aumento en el número de células proliferativas y en el peso muscular después de 28 días de distracción. Sin embargo estiramientos musculares de más del 10% producen daños irreversibles como fibrosis endomisial, internalización de núcleos, pérdida de miofibrillas y atrofia del recubrimiento de sarcolema.

En la mandíbula, los cambios producen atrofia transitoria del músculo digástrico por reducción en la síntesis proteica al inicio de la distracción, pero se regeneran completamente tras 48 días de fijación. El masetero no experimenta cambio alguno inicialmente, pero muestra signos de atrofia tras 20mm de distracción. Signos que continúan durante los períodos de atrofia en el masetero, no así en el digástrico, cuyas fibras transcurren de forma paralela al vector de la distracción. Esto sugiere, que cualquier músculo afectado por la distracción en el mismo plano o vector que la distracción se adapta e hipertrofia.[14]

### 2.4. La Articulación Temporomandibular.

La ATM sufre una adaptación a la nueva situación sin observarse problemas funcionales al modificarse la forma y el tamaño mandibular en un corto espacio de tiempo.[15]

Experimentalmente se ha encontrado aplastamiento del cóndilo ipsilateral y en menor grado del cóndilo contralateral asociado a los vectores de fuerza aplicados. Clínicamente se observan incrementos totales en tamaño y volumen condilar en la fosa glenoidea, sin cambios contralaterales. La mayoría de los cambios son reversibles y están asociados al incremento de estrés en estas articulaciones, el cual no parece ser suficiente para producir cambios óseos tardíos que conduzcan a recidiva o a problemas articulares.[16, 17] En la distracción media mandibular existen cambios histológicos adaptativos asociados a las áreas de comprensión condilar que se generan por la rotación del cóndilo en su eje vertical.[18]

Se ha observado en pacientes que padecían problemas de ATM preoperatoriamente, que tras la osteodistracción experimentaron mejoría en la sintomatología, llegando a resolverse totalmente en algunos de ellos.[18]

Se ha encontrado dolor temporomandibular y disfunción durante el período de estabilización causados por la inestabilidad oclusal, síntomas que desaparecieron una vez que se restauró la estabilidad oclusal mediante ortodoncia.[19]

## 3. INDICACIONES

A nivel del reborde alveolar la distracción está indicada en los casos en los que es necesario:

– Crear dimensiones para la colocación de implantes dentales.
– Mejorar la estética crestal para la colocación de un póntico.
– Mejorar el soporte periodontal de los dientes.
– Expandir el alveolo para movimientos ortodóncicos.
– Distraer injertos previos para la colocación de implantes.
– Movilizar de incisivos anquilosados que no pueden desplazarse por mecanismos ortodóncicos.

## 4. MÉTODO DE DISTRACCIÓN ALVEOLAR

La distracción osteogénica se basa en cinco períodos secuenciales.

*1 Osteotomía.* Consiste en "la fractura" de un segmento óseo.

*2 Período de latencia.* Intervalo desde la colocación del distractor hasta el comienzo de la tracción.

*3 Período de distracción.* Caracterizada por la aplicación de fuerzas a los segmentos osteotomizados.

*4 Período de consolidación.* Es el tiempo que transcurre desde que cesa la fuerza de tracción y se retira el distractor.

*5 Período de remodelación.*

## 5. TIPOS DE DISTRACTORES

En 1998 ya se habían definido los requisitos previos que debe cumplir un distractor que se vaya a utilizar para la distracción alveolar previa a la colocación de implantes.[20]

1. Sencillo de colocar.
2. Proveer de estabilidad para facilitar la consolidación del callo óseo.
3. Ser capaz de mantener el control tridimensional de la dirección del transporte óseo.
4. Fácil de retirar una vez cumplida su misión.
5. En el caso de utilizar un transportador de hueso con función doble: distracción y fijación de la prótesis, éste debería colocarse en situación protética ideal.

**CLASIFICACIÓN DE LOS DISTRACTORES.**

**I. SEGÚN SU LOCALIZACIÓN:**

A. EXTRAORALES.

1) Rígidos o incapaces de ajustarse durante el tratamiento.

2) Ajustables o semirrígidos.

B. INTRAORALES.[20, 21, 22]

1. Dentosoportados, los cuales se encuentran adheridos a los dientes.

2. Osteosoportados.

2.1 Extraóseos o yuxtaóseos, localizados en la cortical vestibular del hueso alveolar.

2.2. Endoóseos, insertados dentro del espesor del hueso alveolar.

2.2.1. Removidos o sustituidos.

2.2.2. Usados como implantes.

3. Híbridos.

**II. SEGÚN SU DISEÑO**

Basándonos en la revisión de los diferentes sistemas de distracción alveolar de Stucki-McCornick, podemos clasificar los distintos sistemas del mercado en:[23, 24]

1. Dispositivo de distracción alveolar.

1.1 Aquel que requiere ser retirado en la fase de colocación del implante (Ej: Lead System®, Track Plus System®, Osteomed Quick-fix System®, Multidimensional Adjustment device®, NogeMED distractor® (Figura 1).

*Figura 1. Track Plus System®*

1.2 De placas reabsorbibles (Como el Reabsorbable plate device with external activation screw®.

2. Implante-distractor (El propio distractor se puede utilizar como implante) (Ej: 3i Distraction Device®, Robinson Inter OS Alveolar Distraction Device®, Veriplant®, DIS-SIS®, ACE Distraction Dental Implant System® (Figura 2).[9]

## 6. DISCUSIÓN Y RESULTADOS

Múltiples estudios, demuestran la eficacia de la distracción alveolar para el aumento vertical, transversal[25] y tridimensional[26, 27] de la cresta con fines implantológicos.[6, 28, 29, 30, 31, 32, 33, 34]

*Figura 2. Ace distraction Denta Implant System®*

La distracción alveolar se está aplicando clínicamente desde los últimos años como una técnica de regeneración ósea. Los diferentes estudios publicados presentan diferentes protocolos de distracción con cada diseño de distractor y distintos resultados histológicos y de complicaciones que hemos analizado confeccionando una tabla de resultados (tabla 1).

La distracción vertical alveolar en humanos fue descrita inicialmente por Chin y Toth en 1996, para reconstruir los defectos óseos tras la pérdida dentaria producida por traumas. Ese mismo año Block y cols demostraron que la distracción ósea podía usarse satisfactoriamente para aumentar la cresta alveolar ya que consiguieron una media de 8.85+/- 1.05mm de aumento de altura después de 10 semanas.[35] Los métodos de distracción de la cresta alveolar descritos por estos autores necesitan 2 o 3 intervenciones quirúrgicas, para la inserción y retirada del distractor y la inserción del implante.[35, 36, 37]

Gaggl y cols para simplificar el procedimiento y reducir el tiempo quirúrgico describieron el empleo de un implante distractor, el cual reúne las cualidades de un dispositivo de distracción y las de un implante dental y además necesita una única intervención quirúrgica. Demostraron experimentalmente en ovejas el éxito de esta técnica[38] y más tarde demostraron la utilidad de este sistema para el aumento de la cresta alveolar en humanos.[9, 36, 38]

Hidding et al publicaron su experiencia en el tratamiento de 10 pacientes con defectos de la cresta alveolar, tras sufrir una resección tumoral o un trauma, siguiendo el protocolo de Ilizarov, demostrando el éxito de la técnica de distracción alveolar.[37]

En 1998 Aparicio y Cols describen 2 casos clínicos en los que se conseguía corregir la cresta ósea residual mediante

## TABLA DE RESULTADOS

| ESTUDIO AUTOR Y AÑO | MODELO DISTRACTOR | TIEMPO DE LATENCIA | INDICE DE DISTRACCION | TIEMPO DE CONSOLIDACION | GANANCIA MEDIA OBTENIDA | BIOMODELO | N | RESULTADO HISTOLOGICO POSTDISTRACCION | COMPLICACIONES |
|---|---|---|---|---|---|---|---|---|---|
| OH y cols. 1998 | Distractor intraoral | 7 días | 2x0.5mm/día | 4 semanas cicatrización. Implantes | 5-10 mm | Perros/humanos | — | — | — |
| Urbani y cols. 1999 | Distractor OGD (ACE) | 5 días | 1mm/DIA/10 días | Distractor 4 semanas. Implantes a 4 semanas. Carga - | 7mm | Clínico | 1 (mandíbula) | Hueso inmaduro a las 8 semanas | 1 vector incorrecto |
| Chin 1999 | Distractor Lead (Leibinger) | 7 días | 2x0.8mm/DIA/6dias | Distractor 8 semanas. Implantes inmediatos. Carga - | - | Clínico | 45 | — | 1 no unión |
| Consolo y cols. 1999 | Distractor TRACK 1.0 (Martin) | 7 días | 1mm/DIA-7 días | Distractor 8 semanas. Implantes inmediatos. Carga - | 8.4 mm | Clínico | 7 (mandíbula) | Hueso inmaduro a las 8 semanas. Hueso laminar a las 24 semanas | Ninguna |
| Oda y cols. 2000 | Distractor (prototipo) | 7 días | 1mm/DIA/7dias | Distractor retirado postdistracción. Implantes inmediatos. No carga. | 6.1 mm | Mandíbula de perro | 6 | Hueso inmaduro a las 8 semanas. Hueso laminar a las 12 semanas | Ninguna |
| Millesi-Schobel y cols. 2000 | Distractor TRACK 1.0 (Martin) | 7 días | 3x0.3mm/DIA/10 días | Distractor 10 semanas. Implantes inmediatos. Carga 16 semanas. | 8.8 mm | Clínico | 4 mandíbula | — | 1 fractura del distractor |
| Gaggl y cols. 2000 | Distractor-implante DISSIS (SIS) | 7-10 días | 0.25-.05mm/día/8-24 semanas | Distractor- implante. Carga a las 16-24 semanas. | 6 mm | Clínico | 35 (18 mandíbula) (17 maxilares) | — | 2 perdidas distractor-implante 1 hipoestesia permanente |
| Watzek y cols. 2000 | Pilar-distractor (prototipo) | 5 días | — | Pilar-distractor. Carga a 8 semanas. | 11 mm | Clínico | 6 (3 mandíbula) (3 maxilar) | — | Ninguna |
| Razdolsky y cols. 2000 | Distractor ROD5 (Oral Osteodistractión) | 9 días | 1mm/Día/4 días | Distractor 4 semanas. Implantes inmediatos. Carga - | — | Clínico | 1 (mandíbula) | — | Ninguna |
| Raghobeat y cols. 2000 | Distractor GDD (Martin) | 5 días | 2x0.5 mm/Día/variable | Distractor 8 semanas. Implantes inmediatos. Carga a 12 semanas. | — | Clínico | 3 (mandíbula) | Hueso laminar a las 8 semanas | Ninguna |
| Chiapasco y cols. 2001 | Distractor MOD (Martin) | 7 días | 2x0.5mm/Día/variabe | Distractor 8-12 semanas. Implantes inmediatos. Carga a 16-24 semanas. | 8.5 mm | Clínico | 8 (7 mandíbula) (1 maxilar) | — | Ninguna |
| Urbani y cols. 2001 | Distractor CAD (Plan 1 Health) | 5 días | 1mm/Día/9-15 días | Distractor 4 semanas. Implantes a 8 semanas. Carga/ | 6.5 mm | Clínico | 2 (1 mandíbula) (1 maxilar) | — | 2 vector de fuerzas incorrecto |
| Hidding y cols. 2001 | Distractor TRACK 1.0 (Martin) | 7 Días | 2 x 0'5mm/dia/variable | Distractor 12 semanas. Implantes inmediatos. Carga - | 10,2mm. | Clínico | 128 (90 mandíbula) (38 maxilar) | — | 13 Dehiscencias mucosas |
| Mc. Callister. 2001 | Distractor OGD (ACE) | 7 días | 1mm/día/variable | Variable | 7mm. | Clínico | 7 (mandíbula) | — | 1 perdida anclaje basal 2 reabsorción lateral |
| Gaggl y cols. 2001 | Distractor horizontal (prototipo) | 7 días | 0,35mm/día/18/días | Distractor 12 semanas. Implantes inmediatos. Carga a 16 semanas. | 6.2mm. | Clínico | 7 (5 mandíbula) (2 maxilar) | — | 2 perdidas distractor-implante |
| Klug y cols. 2001 | Distractor TRACK 1.0 (Martin) | 7 días | 3 por 0.3mm/dia/10/dias | Distractor 10 semanas. Implantes inmediatos /carga/ | 7.5mm. | Clínico | 10 (mandíbula) | Hueso inmaduro a las 10 semanas | 6 reabsorciones laterales 2 dehiscencias mucosa 1 fractura distractor |
| Rachamiel y cols. 2001 | Distractor LEAD (Leibinger) | 4 días | 2x4/día/variable | Distractor 4 semanas. Implantes a 4 semanas. Carga a 24 semanas. | 10.3mm | Clínico | 14 (8 mandíbula) (6 maxilar) | — | 1 perdida implante 1 perdida anclaje basal 1 hipoestesia temporal |
| Klein, Papageorge y cols. 2001 | Distractor OGD (ACE) | 5 días | 1mm/día/ variable hasta 7mm | Distractor 4 semanas. Implantes a 4 semanas. | 7 mm | Clínico | 1 mandíbula | — | — |
| Robiony y cols. 2002 | Distractor TRACK 1.0 (Martin)+PRP+hueso antólogo | 15 días | 0.5mm/día/variable | Distractor 8 semanas. Implantes inmediatos clinico. Carga - | 10.3 mm | Clínico | 5 (mandíbula) | — | 1 fractura del hueso basal |
| García y cols. 2002 | Distractor LEAD (Leibinger) | 7 días | 2X0.5/día/5dias | Distractor 12 semanas. Implantes inmediatos. Carga a 2 semanas. | — | Clínico | 5 (mandíbula) | — | 4 reabsorciones laterales 2 vector incorrecto 3 dehiscencias mucosa |
| Uckan y cols. 2002 | Distractor LEAD (Leibinger) | 7 días | 2x0.4/día/variable | Distractor 5-8 semanas. Implantes a 4-7 semanas. Carga - | 8.7 mm | Clínico | 10 (8 mandíbula) (2maxilar) | — | 5 vector incorrecto 1 fractura fragmento 1 hemorragia lingual |
| Nosaka y cols. 2002 | Distractor horizontal (Prototipo) | 7 días | 1mm/día/5dias | Distractor 12 días. Implantes inmediatos. Carga - | 5mm | mandíbula de perro | 6 | Hueso laminar a las 14 semanas | 6 reabsorciones laterales |
| Zaffe y cols. 2002 | Distractor TRACK 1.0 (Martin) | 7dias | 2x0.5mm/dia/5dias | Distractor 8 semanas. Implantes a 4 semanas. Cargas a 16 semanas. | 15 mm | Clínico | 10 (mandíbula) | Hueso inmaduro a las 8 semanas Hueso laminar a las 24 semanas | 1 vector incorrecto |
| Raghobear y cols. 2002 | Distractor GDD (Martin) | 5 días | 2x0.5mm/día/variable | Distractor 8 semanas. Implantes inmediatos. Carga a 12 semanas. | 8 mm | Clínico | 10 (mandíbula) | Hueso laminar a las 8 semanas | 1 dehiscencias mucosa |
| Hürzeler y cols. 2002 | Distractor nogeMED | 7 días | 1mm/día. 8 días-- | Distractor 12 semanas. Implantes 12 semanas. Carga a los 6 meses. | 8mm | Clínico | 1 (maxilar) | — | — |
| Bilbao Alonso 2002 | Distractor de aposición (32) Distractor intraóseos (12) | 5-7 días | 2x0.5mm/día | Retirada del distractor a los 3 meses y colocación de implantes. | — | Clínico | 44 | Tejido óseo a lo largo fibras colágenas a las 4 semanas | 1 infección 1 vector incorrecto 2 falta de colaboración |
| O'Brien y cols. 2004 | dispositivo yuxtaoseo (Conexión Implant System® - SP-Brasil) | 7 días | 1mm/día | Distractor 10 semanas. | 7.7mm | Clínico | 10 | — | 2 dehiscencias mucosas |
| Chamorro y cols. 2004 | Distractor KLS Martin | 7 días | 2x0.5mm/día/11días | Distractor 8 semanas. Colocación implantes 12 semanas. | — | Clínico | 1 (mandíbula) | — | No hubo |

osteodistracción alveolar. Estos autores tras un período de latencia de 7-12 días, con una tasa de distracción de 1mm/día, obtienen un aumento vertical de la cresta de unos 12mm.[4]

En 1999 Gaggl et al realizaron un estudio en nueve pacientes, usando el implante distractor, demostrando la viabilidad de este método siempre que el segmento de distracción no fuera más pequeño que un incisivo central. Tras 5-7 días de latencia comenzaron la distracción a un ritmo de 0.5mm una vez al día durante ocho o doce días, logrando aumentar la altura de la cresta alveolar en 4-6mm.[38] Un año después trataron 35 pacientes con una prótesis fijada a los implantes de distracción tras un período de 4 o 6 meses. Se logró la distracción satisfactoriamente en 29 casos. Se perdieron 2 implantes de distracción.[9]

*Figura 3. Defecto mandibular vertical anterior. (Caso clínico Master Implantes Osteontegrados. U.C.M.).*

Oda y cols (2000) realizaron un estudio en mandíbula de 6 perros utilizando un prototipo de distractor y colocaron 12 implantes. Se realizó un estudio radiográfico, observando radiolucidez del gap de distracción a las 4 semanas, apareciendo una densidad radiológica importante a las 8 semanas que no se diferenciaba de la observada a las 12 semanas. Resultó que a las 12 semanas hay mayor penetración ósea de la zona distraída en las espiras del implante así como mayor proporción de hueso laminar; así como una mayor formación ósea en la zona lingual que en la vestibular achacándolo al mayor trauma de los tejidos blandos en la zona vestibular. Indican que el momento ideal para la carga prostodóncica debería empezar a las 12 semanas.[2]

Raghoebar y cols (2000) publicaron los resultados obtenidos en el tratamiento implantológico de tres pacientes con una reabsorción ósea severa en la región anterior de la mandíbula. En todos los casos aplicaron 2 distractores alveolares verticales, consiguiendo 5, 6 y 7mm de altura respectivamente, suficiente para la colocación de implantes. Las biopsias tomadas de la zona de distracción revelaron la presencia de hueso neoformado. Los implantes dentales fueron insertados tras un período de consolidación de 2 meses y se cargaron protésicamente después de 3 meses de osteointegración.[23, 39]

Watzek y Cols (2000) publicaron un estudio en 6 pacientes, en los que se realizó una distracción alveolar con un prototipo de pilar-distractor alveolar que permite la realización de la distracción de manera multidireccional (de manera vertical y horizontal) incluso en implantes ya colocados y osteointegrados. Obtuvieron una orientación espacial de los implantes ideal, no observándose complicaciones en la cicatrización o pérdida de ningún implante tras observación de 7 meses. Se obtuvo una ganancia máxima en dirección vertical de 11mm, de 4mm en dirección palatina y de 3mm en dirección vestibular.[26]

Urbani y Cols en 1999 describieron un protocolo con excelentes resultados y en 2001 ampliaron el estudio a 5 pacientes obteniendo los siguientes resultados: un incremento vertical del hueso 4-7 mm; terapia implantaria 75 días después de la cirugía; la reabsorción es menor que en los injertos superpuestos o interpuestos. La carga de los implantes en áreas distraídas, no está científicamente probada.[27, 40]

La doctora Lehrhaupt y su equipo han seguido una línea muy similar obteniendo resultados favorables y destacando que se trata de un procedimiento relativamente sencillo, con riesgos y complicaciones mínimos.[28]

Rachmiel y Cols (2001) publicaron los resultados obtenidos en una serie de 14 pacientes con cresta alveolar baja en los que realizaron una distracción alveolar vertical mandibular, empleando el distractor LEAD SYSTEM. Tras una activación del dispositivo a razón de 0.8mm/día y tras un período de consolidación de 60 días se consiguió un incremento entre 8 y 13mm de altura. En estas crestas aumentadas se colocaron 23 implantes dentales, logrando un éxito del 96,6% tras un seguimiento de 6 a 20 meses.[31]

Klesper y Cols (2002) realizaron distracción alveolar vertical en 9 pacientes tratados con resección quirúrgica previa de un tumor mandibular. Utilizaron el distractor KLS Martin® a una velocidad de distracción de 1 mm al día (en dos activaciones de 0.5mm cada 12 horas). La duración de la activación osciló entre 9 y 12 días, manteniendo un período de consolidación de 12 semanas. Posteriormente colocaron implantes consiguiendo una buena osteointegración de los mismos, consiguiendo una rehabilitación implantosoportada sobre el hueso formado.[41]

Jensen y cols (2002) publicaron los resultados de 30 distracciones verticales alveolares en la región anterosuperior realizado

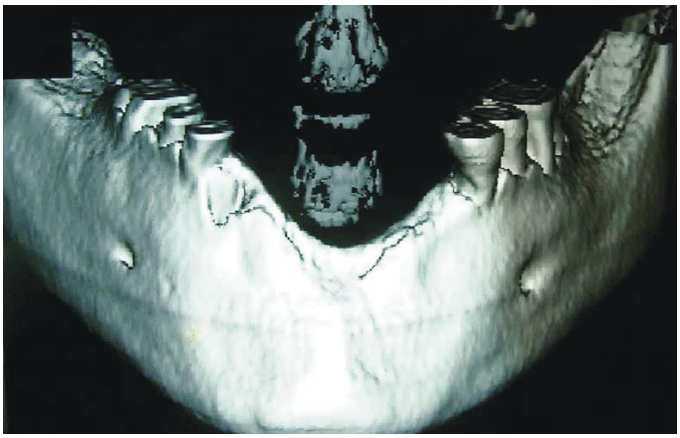

*Figura 4. Reconstrucción tridimensional con Dentascan del defecto óseo.*

en 28 pacientes. La media de altura ganada fue de 6.5mm. En estas crestas aumentadas colocaron 84 implantes, pero 8 implantes no se osteointegraron. Acumulando un éxito solo del 90.4%, en una zona de la cavidad oral donde generalmente fracasa un bajo índice de implantes. Todos los implantes fallidos fueron colocados en hueso de mala calidad.[42]

Raghoebar y Cols (2002) aumentaron el segmento anterior con el dispositivo de distracción Groningen (GDD) en un grupo de 10 pacientes edéntulos con una severa reabsorción mandibular. El GDD demostró ser un instrumento fiable para el aumento del segmento anterior mandibular, permitiendo la osteointegración de implantes endoóseos que permiten carga.[30]

Uckan y Cols (2002) en un estudio sobre tres pacientes describen un aumento de la cresta alveolar posterior mandibular entre 11 y 13 mm usando un distractor alveolar semirrígido y un ritmo de distracción de 0.8mm/día.[23]

Robiony y Cols (2002) aumentaron la altura del proceso alveolar mandibular en cinco pacientes con atrofia mandibular severa con un nuevo método, combinando el empleo de plasma rico en plaquetas con partículas de cresta ilíaca durante el proceso de distracción. Depositaron esta mezcla en la zona del segmento a distraer, asegurando de esta manera la presencia de factores de crecimiento óseo. Tras un tiempo de latencia de 15 días, una tasa de distracción de 0.5 mm al día y un tiempo de consolidación de 8 semanas, obtuvieron una ganancia de altura de 10.3 mm de media.[43]

Bilbao Alonso (2002) coloca 44 distractores. Tras un período de latencia de 5-7 días comienza la fase de distracción a un ritmo de 1mm/día. Obteniendo éxito total en 39 casos.[44]

Horiuchi y Cols (2002) presentaron un caso en el que consiguieron desplazar un fragmento de hueso alveolar 10mm en sentido anterior y 5mm en sentido vertical. Tras un período de consolidación de 4 meses colocaron 9 implantes dentales, osteointegrados con éxito durante 16 meses de seguimiento.[45]

Hürzeler y Cols (2002) publicaron un caso en el que un hombre con movilidad de ambos incisivos centrales superiores por periodontitis severa y atrofia del sector anterior maxilar. El plan de tratamiento consistió en la distracción vertical del proceso alveolar utilizando un distractor nogeMED®, ganando 8mm de altura. Tras un período de consolidación de 3 meses, extrajeron los incisivos e insertaron 2 implantes inmediatos sobre los que colocaron una prótesis acrílica provisional en el mismo acto quirúrgico; 6 meses después fueron cementadas las coronas definitivas.[32]

O'Brien y Cols (2004) trataron 10 pacientes que presentaban deficiencia de reborde alveolar mandibular y/o maxilar por medio de distracción osteogénica, utilizando un dispositivo yuxtaoseo (Conexión Implant System® – SP-Brasil). Todos los pacientes fueron atendidos de forma ambulatoria, bajo anestesia local y sedación conciente, comenzando la activación del dispositivo a los 7 días posteriores a la instalación, con un patrón de activación de 1 mm diarios hasta alcanzar la altura ósea deseada. Posteriormente se aguardaron 10 semanas como parte del periodo de consolidación ósea y se realizo la colocación de los implantes oseointegrados y local y el retiro del dispositivo de distracción, pudiéndose comprobar clínica y radiográficamente la ganancia de la altura y volumen óseo necesario para la rehabilitación por medio de implantes.[46]

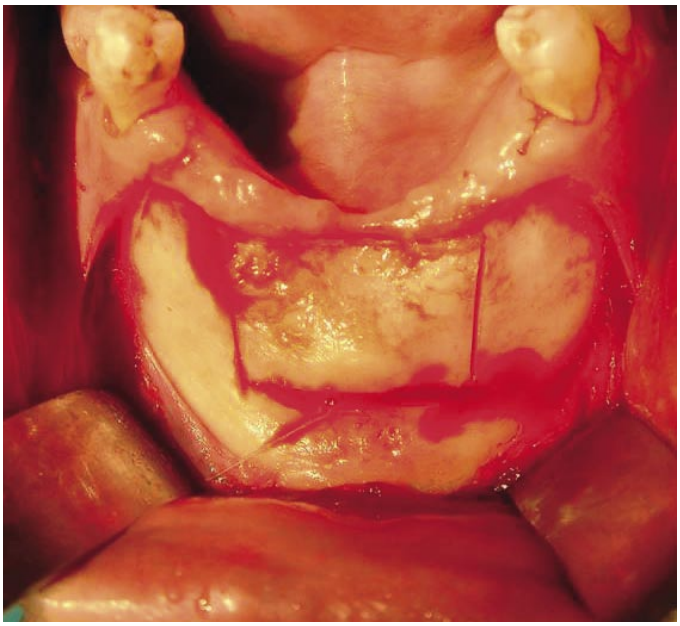

*Figura 5. Osteotomía del fragmento a distraer.*

Chamorro y Cols (2004) presentan un caso de distracción alveolar mandibular. El protocolo que emplearon fue el siguiente: un período de latencia de 7 días, una activación

del dispositivo de 0.5mm dos veces al día a lo largo de 11 días. Un vez que obtuvieron la altura deseada, respetaron un período de consolidación de 8 semanas dejando el distractor sin activar para producir la consolidación de los extremos óseos. Finalizado el período de consolidación, retiraron el dispositivo, confirmando la existencia de un tejido duro entre los extremos óseos. Prefirieron diferir la colocación de los implantes 4 semanas.[47]

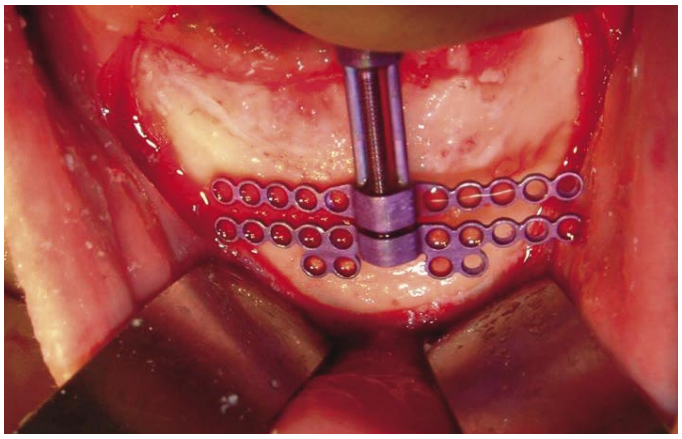

*Figura 6. Prueba del distractor Trinon®*

Diferentes publicaciones demuestran que los distractores intraóseos requieren un alargamiento del período de consolidación para permitir la regeneración ósea desde que se retira el distractor a la colocación de implantes, ya que es muy difícil que el lecho dejado por el distractor coincida con la colocación ideal del implante.

Se ha descrito un mayor número de complicaciones de estabilidad y de origen en un vector de distracción incorrecto que con los distractores extraóseos, sin embargo, el concepto de "hueso flotante" o de vector de distracción no controlado sería una ventaja para ciertos autores ya que la dirección podría moldearse mediante férulas o dispositivos ortodóncicos. Con los distractores intraóseos, en casos de realizar un protocolo con eliminación o reducción de la fase de consolidación conllevaría gran dificultad para retirar el distractor de un hueso con poca resistencia biomecánica.

Consideramos que para utilizar un distractor extraóseo se requiere un mínimo de 3 mm de altura ósea y en distractores intraóseos o implantes-distractores, la altura mínima requerida será mayor (5 mm) debido a la necesidad de un espesor óseo por debajo de la osteotomía horizontal para el anclaje de la parte inferior del distractor.

Hay que tener en cuenta que debido al desconocimiento hasta el momento de las características del hueso inmaduro muchos autores no distinguen los 2 tipos de hueso inmaduro, por lo que los estudios histomorfométricos parecen tener importantes variaciones intra o inter observados que hacen difícil la objetivización de los resultados.

Parece que las características y duración de cada una de las fases de la OD va a depender en un futuro de cada individuo y teniendo en cuenta factores como la edad, tipo de hueso, estado general, diagnóstico genético la determinación de los protocolos más adecuados deberán hacerse inicialmente en los estudios experimentales más completos definidos por estudios clínicos prospectivos.

Los estudios más recientes en OD indican dos objetivos claros en el desarrollo de la distracción alveolar: obtener los mejores resultados histológicos en el menos tiempo posible y establecer nuevos diseños para el mayor número de situaciones clínicas posibles.

## 7. CASO CLÍNICO

A continuación se presenta un caso clínico operado en el Máster de Implantes Osteointegrados de la Facultad de Odontología de la Universidad Complutense de Madrid. Se realizó una distracción alveolar empleando el distractor TRINON® en una paciente desdentada parcial inferior en el sector anterior que presentaba una severa reabsorción vertical y anteroposterior. (figuras 3 y 4). Se realizaron una osteotomía vertical y horizontal (figura 5) y tras comprobar de forma muy delicada que el fragmento óseo estaba completamente separado, se fijó el distractor. (figuras 6 y 7) Tras el período de latencia se comenzó la distracción del segmento óseo. A los dos meses se puede observar la ganancia ósea vertical obtenida mediante osteodistracción. (figura 8). Se realizó una radiografía panorámica para el control del distractor. (figura 9). La última imagen muestra el estado clínico después de la colocación de los implantes. (figura 10).

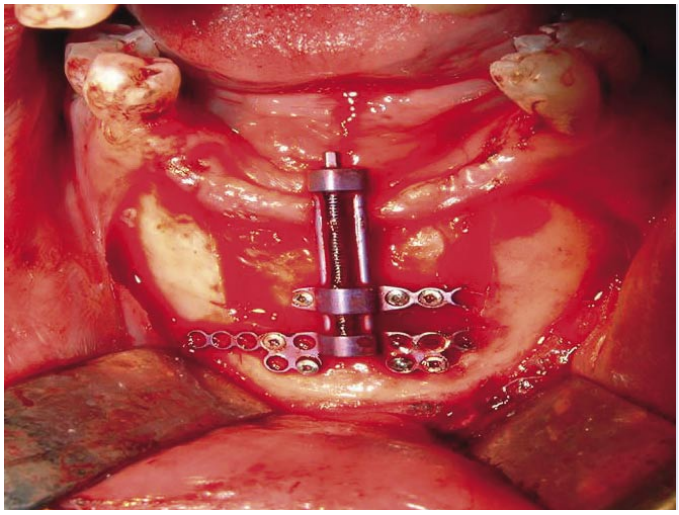

*Figura 7. Ajuste del distractor y fijación ósea.*

*Figura 8. Ganancia histogénica a los 2 meses.*

## 8. CONCLUSIONES

En vista de los resultados clínicos y en animales de experimentación la técnica de distracción alveolar ha mostrado su eficacia en la resolución de diferentes problemas tanto en implantología como en ortodoncia y prótesis, pudiendo considerarse como una alternativa terapéutica a la clásica regeneración ósea guiada o los injertos óseos.

En los trabajos revisados el tiempo de latencia oscila entre 4[33] y 15 días.[47] Existen diferentes trabajos de investigación en los que se ha eliminado el tiempo de latencia, este tiende a reducirse teniendo en cuenta la mejor vascularización de huesos maxilares. Aunque la mayoría de los autores concuerdan con Ilizarov y recomiendan un tiempo de latencia entre 5-7 días antes de activar el dispositivo de distracción.[2, 33, 48, 49, 50, 51]

El índice de distracción varía entre 0.25-0.5mm a 1 mm al día, siendo este grado de distracción lo más frecuente.[33, 48, 50, 52]

La duración de la activación del distractor oscila entre 6 y 24 días,[23, 9] algunos autores no indican el tiempo de activación, sino que mantienen la activación hasta conseguir la altura o anchura ósea deseada.[9, 39, 43]

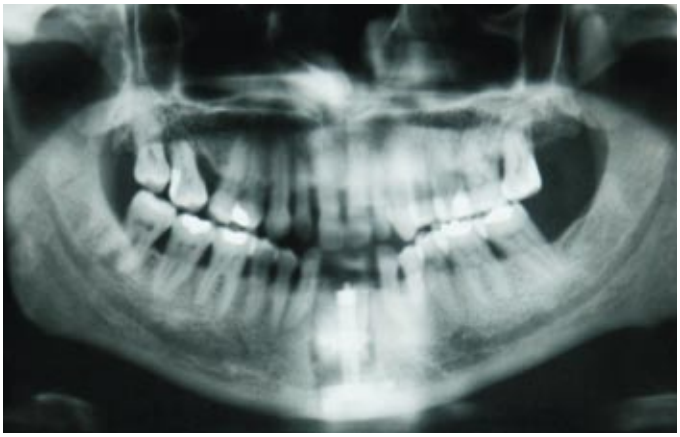

*Figura 9. Control radiográfico a los 2 meses.*

Una vez lograda la cantidad de hueso prevista aconsejan esperar un período de consolidación que va desde 4 semanas[55] hasta 4-6 meses.[9] Siendo lo más frecuente 8 semanas.

Según las publicaciones podríamos establecer como el momento adecuado para colocar implantes entre las 6 y 8 semanas o incluso de manera precoz si los implantes no reciben carga.

Se requieren futuras investigaciones para mejorar los siguientes aspectos:

– Establecer claramente los parámetros biológicos (latencia, índice de distracción, consolidación, etc…).

– Descubrir los mecanismos moleculares que intervienen en la osteodistracción.

– Desarrollar y predecir las consecuencias biológicas anatómicas de los distintos distractores en animales antes que en humanos.

*Figura 10. Cicatrización mucosa después de la colocación de los implantes.*

– Establecer estudios comparativos en cada situación de la distracción y con los diferentes diseños de distractores; Respecto a la facilidad de colocación y retirada del distractor, una vez realizada la distracción; lesiones adyacentes o exposiciones de la mucosa suprayacente.

– La técnica quirúrgica, el tipo de sutura, la estabilidad del fragmento óseo o del distractor resultan muy importantes para evitar complicaciones.

Un aspecto importante será la evaluación de la osteointegración a largo plazo en hueso distraido, valorando el seguimiento objetivo de los parámetros periimplantarios en estudios longitudinales.

Con el desarrollo de mejores técnicas y aparatos, es indudable que podrán resolverse más patologías mediante este método. La estandarización de las técnicas quirúrgicas y de manejo del callo de distracción permitirá una mayor predictibilidad en los resultados.

## BIBLIOGRAFÍA:


1. Donado Rodríguez M, Donado Azcarate A, Guisado Moya B, Ortega Arannegui R, Sanz Casado J. Anatomía implantológica. Bases morfológicas y su aplicación clínica en implantología dental. Ed. Ars Médica. Barcelona 2003.
2. Oda T, Sawaki Y, Fukuta K, Ueda M. Experimental alveolar ridge augmentation by distraction osteogenesis using a simple device that permits secondary implant placement. Int J Oral Maxillofac Implants. 2000;15:95-102
3. Block MS, Brister GD. Use of Distraction Osteogenesis for maxilary Advancement: Preliminary Results. J Oral Maxillofac Surg. 1994;52:282-286
4. Aparicio C, Jensen OJ. Osteodistracción alveolar previa a la colocación de implantes osteointegrados: bases fisiológicas y descripción de la técnica. Archivos de Odontoestomatología. 1998; 14:563-574
5. Mallagray Martínez R, Bowen Antolín A. Distracción ósea del proceso alveolar. Gaceta Dental. 2002;125:30-39
6. Block MS, Almerico B, Crawford C, et al,. Bone response to functioning implants in dogs mandibular alveolar ridges augmented with distraction osteogenesis. Int J Oral Maxillofac Implants. 1998;13:342-351
7. Rendón Infante JI, Gutiérrez Pérez JL. Fundamentos de la distracción maxilar. Técnica básica. Cap XI. Interrelación entre cirugía y ortodoncia. 1999. Editado por SB.
8. Cope JB, Samchukov ML, Muirhead DE. Distraction osteogenesis and histogenesis in beagle dogs: the effect of gradual mandibular osteodistraction on bone and gingival. J Periodontol 2002;73:271-82
9. Gaggl A, Schultes G, Kärcher H. Vertical alveolar ridge distraction with prosthetic treatable distractors: a clinical investigation. Int J Oral Maxillofac Implants 2000;15(5):701-710
10. Bavitz JB, Payne JB, Dunning D, Glenn A, Koka R. Empleo de la osteogénesis por distracción para inducir nueva fijación supraósea periodontal en un perro Beagle. Int. J. Periodontics Restorative Dent. 2000; 20: 596-603.
11. Hagino H, Sawaki Y, Ueda M. The fate of developing teeth in mandibular lengthening by distraction: an experimental study. J Craniomaxillofac Surg 2001;29:94-99
12. Block M, Chang A, Crawford C. Mandibular Alveolar Ridge aumentation in the dog using distraction osteogenesis. J Oral Maxillofac Surg 1996;54:309-314
13. Michieli S, Minotti B. Lenghtening of mandibular body by gradual orthodonthic distraction. J Oral Surg 1978;35:187-192
14. Fisher E, Staffenberg DA, Mc Carthy JG, Miller DC, Zeng J. Histopathologic and biochemical changes in the muscles affect by distraction osteogénesis of the mandible. Plas Reconstr Surg 1997;99:366-37
15. Castaño FJ, Troulis MJ, Glowacki J, Kaban LB, Yates UE. Proliferation of masseter myocites after distraction osteogenesis of the porcine mandible. J Oral mAxillofac Surg 2001;59(3):302-307
16. Mc Cormick S, Mc Carthy J, Staffenberg D. Effect of mandibular distraction on the temporomandibular joint: Part I. Canine study. J Craniofac Surg 1995;6: 358
17. McCormick S, Mc Carthy J, Staffenberg D. Effect of mandibular distraction on the temporomandibular joint: Part II. Clinical study. J Craniofac Surg 1995; 6: 364-367.
18. María Marín Ruiz. Tesina. "Osteodistracción mandibular: estado actual" 2001. UCM
19. Guerrero CA, Bell WH, Constasti GI, rodríguez AM. Mandibular widening by intraoral distraction osteogénesis. Br J Oral Maxillofac Surg 1997;35: 383-392
20. Aparicio C, Jensen OJ. Osteodistracción alveolar previa a la colocación de implantes osteointegrados: bases fisiológicas y descripción de la técnica. Archivos de Odontoestomatología. 1998; 14:563-574
21. Oda T., Sawaki Y., Ueda M. Alveolar ridge augmentation by distraction osteogenesis using titanium implants: an experimental study. Int. J. Oral Maxillofac. Surg. 1999; 28: 151-156
22. Mikhail L. Samchukov. Alveolar bone distraction and implantology. En: Craneofacial distraction osteogenesis. United States of America: Edit. Mosby, 1ª edición 2001; cap. 42, pp. 380
23. Camacho Alonso F, Uribe Origone R, Penarrocha Diago M, García García A. Distracción ósea alveolar. Situación actual. Periodoncia 2003;13(2): 123-130
24. Jensen OT. Alveolar Distraction osteogenesis. Cap 4. Ed Quintessence. Chicago 2002
25. Nocini PF, Albanese M, Wangerin K, Fior A, Trevisiol L, Kretschmer W. Distraction osteogénesis of the mandible: evaluation of callus distraction by B-scan ultrasonography. J Craniomaxillofac Surgery 2002;30:286-291
26. Watzek G, Zechner W. A distraction abutment system for 3-dimensional distraction osteogenesis of the alveolar process: technical note. Int. J. Oral Maxillofac. Implants 2000; 15: 731-7.
27. Urbani G. Alveolar distraction before implantation: a report of five cases and a review of the literature. Int. J. Periodontics Restorative Dent. 2001; 21: 569-579
28. Lehrhaupt N. Distracción alveolar: posible nueva alternativa al injerto óseo. Int J Periodontics Restorative Dent. 2001 ;21: 121-125
29. Nosaka Y, Kitano S, Wada K, Komori T. Endosseous implants in horizontal alveolar ridge distraction osteogénesis. Int J Oral Maxillofacial Implants 2002; 17:846-53
30. Raghoebar G, Liem R, Vissink A. Vertical distraction of the severy resorbed edentulous mandible. A clinical, histological and electron microscopic study of 10 treated cases. Clin Oral Impl Res 2002;13:558-565
31. Rachmiel A, Srouji S, Peled M. Alveolar ridge augmentation by distraction osteogenesis. Int J Oral Maxillofac Surg 2001;30:510-517
32. Hürzeler M.B., Zuhr O., Schenk G. Shobener U., Wachtel H. Distraction osteogenesis: a treatment tool to improve baseline conditions for aesthetic restorations on immediately placed dental implants-a case report. Int. J. Periodontics Restorative Dent. 2002; 22: 451-61.
33. Swennen G, Schliephake H, Dempf R, Schierle H, Malevez C. Craniofacial distraction osteogenesis: a review of the literature. Part 1: clinical studies. Int J Oral Maxillofac Surg 2001;30:89-103
34. Lin Y, Wang X. Alveolar distraction osteogenesis for dental implants cases with severe alveolar defect. EACMSFS abstracts, Münster Congress 2002.
35. Gaggl A, Schultes G, Regauer S, Kärcher H. Healing process after alveolar rigde distraction in sheep. Oral Surg Oral Med Oral Pathol 2000; 90: 420
36. Gaggl A., Schultes G, Kärcher H. Distraction implants: a new operative technique for alveolar ridge augmentation. J. Craniomaxillofac. Surg. 1999; 27: 214-21.
37. Hidding J, Lazar F, Zoller JE. The vertical distraction of the alveolar bone. J Craniomaxillofac surg. 1998;26(Suppl 1):72-73
38. Gaggl A, Rainer H. Vertical alveolar distraction using a new intraoral distractor. J Craniomaxilofacial Surg 1998; 26 (suppl 1): 55
39. Raghoebar GM, Heydenrijk K, Vissink A. Vertical distraction of the severely resorbed mandible. The Groning distraction device. Int J Oral Maxillofac Surg 2000;29:416-420
40. Urbani G, Lombardo G, Santi E, Consolo U. Distraction osteogenesis to achieve mandibular vertical bone regeneration: a case report. Int J Periodontics Restaurative Dent 1999; 19: 321-333
41. Klesper B,Lazar F, Siessegger M, Hidding J, Zoller JE. Vertical distraction osteogenesis of fibula transplants for mandibular bone reconstruction: a preliminary study. J Craniomaxillofac Surg 2002;30:280-285
42. Jensen O, Cockrell R, Kuhlke L, Reed C. Anterior Maxillary alveolar distraction osteogenesis: a prospective 5-year clinical study. Int J Oral Maxillofac Implants 2002;17(1):52-68
43. Robiony M, Polini F, Costa F, Politi M. Osteogenesis distraction and platelet-rich plasma for bone restoration of the severely atrophic mandible:preliminary results. J Oral Maxillofac Surg 2002;60:630-635
44. Bilbao Alonso A. Regeneración del proceso alveolar: Distracción ósea. Rev Esp Cirug Oral y Maxilofac 2002; 24:298-303
45. Horiuchi K, Uchida H, Yakamoto K, Hatano N. Anteroinferior distraction of the atrophic subtotal maxillary alveolus for implant placement: a case report. Int J Oral Maxillofac Implants 2002;17: 416-423
46. O'Brien M, De Maurette, Mazzonetto R. Distracción osteogénica alveolar: una alternativa en la reconstrucción de rebordes alveolares atróficos: Descripción de 10 casos. Rev Esp Cirug Oral y Maxilofac, 2004;26(1):41-47.
47. Chamorro P, Del Castillo JL, Cebrián JL, Cidad A. Distracción alveolar. Caso clínico. Periodoncia y osteointegración 2004;14(1):33-42
48. Oh HK, Ryu SY. Use of intraoral distractor for alveolar ridge aumentation. J Craniomaxillofac Surg 1998; 26 (Suppl 1): 136-137
49. Cano J, Martínez-González JM, Gonzalo JC, Donado A, Rivero JC. Distracción alveolar histogénica II: diseños actuales y perspectivas futuras. Archivos Odontoestomatol 2002;18(2):189-198
50. Consolo U., Bertoldi C., Urbani G., Zaffe D. Clinical evaluation, radiologic and histologic analysis in mandibular alveolar distraction procedures. Preliminary study. Minerva Stomatol 2000; 49: 475-84.
51. Gaggl A., Schultes G., Kärcher H. Distraction implants in alveolar ridge augmentation: A 2- year follow- up. J. Cranimaxillofac. Surg. 2000; 28: 101.
52. Al Ruhaimi KA. Comparison of diferent distraction rates in the mandible: an experimental investigation. Int J Oral Maxillofac Surg 2001;30: 200-227
53. Klein C, Papageorge M, Kovacs A, Carchidi JE. Initial experiences using a new implant based distraction system for alveolar ridge aumentation Int J Oral Maxillofac Surg 2001; 30: 167-169.